

Los adultos jóvenes no son niños grandes; más acerca de un caso de leucemia linfoblástica aguda en recaída tratado con esquema secuencial de blinatumumab-venetoclax y trasplante alogénico

Herrera-Rojas M, Cid L, Quezada A, Ortiz A, Rosales-Salinas AM, Neira JC

Resumen

Los protocolos de tratamiento pediátricos contra leucemia linfoblástica aguda (LLA) han mostrado beneficio en adolescentes y adultos jóvenes; sin embargo, el comportamiento de la enfermedad no es el mismo que en los niños porque 40% tendrá recaída con pronóstico adverso. El objetivo del tratamiento de la leucemia linfoblástica aguda en recaída es obtener remisión para realizar un trasplante alogénico de células hematopoyéticas (alo-TCH); sin embargo, ésta se obtiene en 18 a 44% de los casos con quimioterapia convencional. En este artículo se comunica la evolución de un paciente con leucemia linfoblástica aguda en recaída de alto riesgo que recibió tratamiento con inducción a la remisión con blinatumomab y venetoclax y posteriormente un alo-TCH. El caso corresponde a un paciente masculino de 32 años de edad con leucemia linfoblástica aguda B cromosoma Philadelphia negativo (LLA B PH-) atendido en mayo de 2016 con suspensión prematura del mantenimiento y recaída. Recibió inducción a la remisión con un esquema pediátrico con lo que permaneció con 33% de blastos, por lo que se inició blinatumomab en monoterapia con lo que permaneció con 45% de blastos; posteriormente se inició venetoclax con lo que se logró la desaparición de blastos de médula ósea, entonces se realizó un alo-TCH. En la actualidad el paciente cursa el día +90 postrasplante, con enfermedad mínima residual negativa medida por citometría de siguiente generación, quimerismo del 100% y biometría hemática normal. La modificación del esquema terapéutico inicial permitió que este paciente recibiera el alo-TCH en mejores condiciones, lo que aumenta la posibilidad de éxito.

PALABRAS CLAVE: leucemia linfoblástica aguda.

Unidad de Hematología, Hospital Lomas de San Luis Potosí, SLP, México.

Recibido: 20 de noviembre 2017

Aceptado: 28 de noviembre 2017

Correspondencia

Dr. Miguel Herrera Rojas
miguel.herrera.rojas@gmail.com

Este artículo debe citarse como

Herrera-Rojas M, Cid L, Quezada A, Ortiz A y col. Los adultos jóvenes no son niños grandes; más acerca de un caso de leucemia linfoblástica aguda en recaída tratado con esquema secuencial de blinatumumab-venetoclax y trasplante alogénico. Hematol Méx. 2017 oct;18(4):187-192.

Una
aplicación
anual

Zolnic[®]

ácido zoledrónico

Incrementa la
densidad
mineral
ósea



Con **15 minutos** de aplicación
12 meses de protección⁴



Favorece **el apego al
tratamiento**



Potencia **antiresortiva**^{1,2}



60% de Zolnic se va directo
al hueso^{1,3}

Referencias: 1 - King N. Zoledronic acid. Once-Yearly treatment for osteoporosis. Pharma News, vol. 24, Issue 6 March 2004, 1-8; 2 - Jan R, et al. Intravenous Zoledronic Acid in postmenopausal women with low bone mineral density. N Engl J Med Vol. 346, no. 9 February 18 2002: 853-861; 3 - Katz Leo, et al. Clinical experience with intravenous Zoledronic Acid in the treatment of male osteoporosis: Evidence and opinions: Therapeutic advances in musculoskeletal disease. 2013 5(4) 182-189 4 - V.Z.C. Barba Et Al Bone turnover 18 months after a single intravenous dose of zoledronic acid. International journal of clinical practice. Junio 2007 61: 6, 1058-1062. 5 - IPRR Zolnic Reg. No.: 027M2012 SSA IV No. de Ingreso SSA: 153100202CR340



Rev Hematol Mex. 2017 October;18(4):187-192.

Young adults are not big children; more about a case of acute lymphoblastic leukemia in relapse treated with sequential scheme of blinatumomab-venetoclax and allogeneic transplant.

Herrera-Rojas M, Cid L, Quezada A, Ortiz A, Rosales-Salinas AM, Neira JC

Abstract

The pediatric treatment protocols for acute lymphoblastic leukemia (ALL) have shown benefit in adolescents and young adults; however, the behavior of the disease is not the same as in children since 40% presented with an adverse prognosis. The treatment's objective of relapsed ALL is to obtain remission to perform an allogeneic transplant of hematopoietic stem cells (Allo-HSCT); however, it is obtained in 18 to 44% of the cases with conventional chemotherapy. In this clinical case we present the evolution of a patient with high-risk relapsed ALL who received induction treatment to remission with blinatumomab and venetoclax and subsequently an allo-HSCT. The case is about a 32-year-old male patient with acute lymphoblastic leukemia B negative Philadelphia chromosome diagnosed in May 2016 with premature suspension of maintenance therapy and subsequent relapse. The patient received induction to remission with a pediatric scheme, remaining with 33% blasts. Blinatumomab was started as monotherapy, remaining with 45% blasts, subsequently venetoclax was started, achieving the disappearance of bone marrow blasts, therefore an allo-HSCT was performed. Currently the patient is on the day +90 post transplant, with a negative minimal residual disease measured by next generation cytometry, 100% chimerism and normal peripheral blood cell count. The modification of the initial therapeutic scheme enabled this patient to receive the allo-HSCT in better conditions, increasing the possibility of success.

KEYWORDS: acute lymphoblastic leukemia

Unidad de Hematología, Hospital Lomas de San Luis Potosí, SLP, México.

Correspondence

Dr. Miguel Herrera Rojas
miguel.herrera.rojas@gmail.com

ANTECEDENTES

El cáncer en los adultos jóvenes entre 19 y 39 años es poco frecuente, la incidencia reportada de leucemia aguda en este grupo de edad es de 2.7 casos por 100,000 habitantes.¹ La mayoría

de los pacientes con leucemia aguda en este grupo de edad cursa con leucemia linfoblástica aguda pre-B con supervivencia libre de evento a cinco años de 50 a 60%.¹ En la práctica diaria, es común escuchar que los niños no son “adultos chiquitos”, de la misma forma, en el caso de la

leucemia en adolescentes y adultos jóvenes, no son “niños grandes”. Si bien los protocolos de tratamiento pediátrico han mostrado beneficio en este grupo de pacientes, el comportamiento de la enfermedad no es el mismo debido a que los niños cursan con citogenética y características clínicas de buen pronóstico en 60% de los casos aproximadamente, lo que no sucede en la misma magnitud en los adolescentes y adultos jóvenes. Como ejemplo, la infiltración al sistema nervioso central al momento del diagnóstico es de 3% en la población pediátrica y de 10% en adolescentes y adultos jóvenes.¹ De la misma forma, comparados con los niños, la probabilidad de alcanzar enfermedad mínima residual negativa es menor en los adolescentes y adultos jóvenes.² En el caso de las recaídas en adolescentes y adultos jóvenes, 40% de los pacientes tendrá recaída, con pronóstico adverso, similar a las recaídas tempranas en pediatría.¹ La traslocación no balanceada t(1;19) se ha asociado con mal pronóstico y con la necesidad de tratamiento intensivo, aunque en estudios *in vitro* esta traslocación muestra amplia susceptibilidad a los diferentes tipos de tratamiento.³ De igual forma, la delección del cromosoma 9p21 se asocia con mal pronóstico porque dentro de esta región se codifican tres genes principales, el gen del inhibidor 2A de la quinasa dependiente de ciclina (CDKN2A) es el principal implicado; sin embargo, los otros dos genes en esta región son el gen inhibidor 2B de la quinasa dependiente de ciclina (CDKN2B) y la S-metil 5'-fosforilasa de tioadenosina (MTAP).⁴ Los blastos de la leucemia linfoblástica aguda expresan concentraciones más altas de BCL-2 en comparación con los precursores linfoides normales, además de expresar concentraciones altas de BCL-X_L. Estos hallazgos fueron clave para el estudio de la eficacia del inhibidor de BCL-2 venetoclax, porque mostró actividad antileucémica *in vitro* e *in vivo* debido a la inhibición concurrente de BCL-2 y BCL-X_L.⁵ Blinatumomab es un anticuerpo monoclonal biespecífico capaz de enlazar a las células T CD3

positivas para reconocer y eliminar a las células leucémicas de la leucemia linfoblástica aguda CD 19 positivas.⁶ El objetivo del tratamiento en los pacientes con leucemia linfoblástica aguda en recaída es obtener remisión completa para poder realizar el trasplante alogénico de médula ósea; sin embargo, la remisión después de una recaída se obtiene sólo en 18 a 44% de los casos con quimioterapia convencional.⁶ En este caso clínico se muestra la evolución de un paciente con leucemia linfoblástica aguda en recaída con características de alto riesgo, que recibió tratamiento secuencial con inducción a la remisión con blinatumomab y venetoclax para posteriormente recibir un trasplante alogénico de células hematopoyéticas (alo-TCH).

CASO CLÍNICO

Paciente masculino de 32 años de edad, sin antecedentes de importancia. Fue diagnosticado con leucemia linfoblástica aguda B cromosoma Philadelphia negativo (LLA B PH-) en mayo de 2016. Se desconoce con exactitud el esquema administrado durante el primer año de tratamiento. El paciente, al estar en mantenimiento con purinethol y metotrexato, decidió suspender el tratamiento en diciembre de 2016. Durante cinco meses el paciente permaneció sin tratamiento, en mayo de 2017 ingresó al hospital por dolor abdominal a expensas de hepato y esplenomegalia, así como con citopenia y bastos circulantes en sangre periférica. Se inició abordaje diagnóstico con el que se estableció el diagnóstico de leucemia linfoblástica aguda B común (**Figura 1**) con la traslocación en 87% de las células en interfase para t(1;19) y 88% de la células en interfase con delección de 9p21 detectados por FISH. Aunque sólo se encontraron estas anormalidades, el panel incluyó rearrreglos en MYC (8q24), CDKN2A (p16, 9p21), MLL (KMT2A; 11q23), IGH (14q32.3), t(1;19) PBX1-TCF3 (EA2); 1q23-19p13.3, t(12;21) (ETV6-RUNX1:TEL-AML1, 12p13-21q22.3),




Figura 1. Inmunofenotipo a la recaída.

t(9:22) (ABL1-BCR; 9q34.1-22q11.2), iAMP21 (RUNX1:AML1; 21q22.3), D4Z1, D10Z1 y D17Z1.

Tratamiento en la recaída

El paciente recibió tratamiento de inducción a la remisión con un esquema de cuatro semanas basado en protocolo pediátrico, que incluyó mitoxantrona como antraciclina, L-asparaginasa, vincristina y esteroide, además de quimioterapias intratecales triples. Posterior a este esquema el paciente permaneció con 33% de blastos medidos por citometría de flujo.

Tratamiento después de la inducción a la remisión fallida

Posterior a la inducción a la remisión, el paciente permanecía en buenas condiciones generales, se ingresó para iniciar tratamiento con blinatumomab en monoterapia, posterior a 10 días en tratamiento con blinatumomab, el paciente permaneció con 45% de blastos en médula ósea (Figura 2). Ante la progresión de la enfermedad, se decidió iniciar venetoclax 100 mg/día durante tres días, después 200 mg/día durante tres

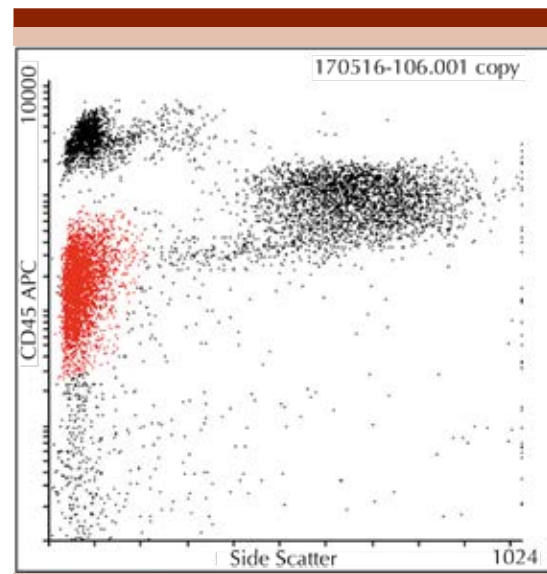


Figura 2. Inmunofenotipo al día 10 con blinatumomab que demostró 45% de blastos.

días, 300 mg/día durante tres días y 400 mg/día durante dos días. En el día 21 de tratamiento combinado de blinatumomab con venetoclax, el paciente manifestó temblor generalizado, sin otro evento neurológico concomitante. Ante este evento adverso, se decidió suspender la infusión de blinatumomab por seis horas, ante

la persistencia del temblor durante las siguientes 24 horas, se suspendió de manera definitiva la infusión, continuando con venetoclax 400 mg/día y se realizó un nuevo aspirado de médula ósea en el que se observó la ausencia de blastos mediante citometría de flujo (**Figura 3**). Debido a que persistía el temblor, se decidió suspender definitivamente blinatumomab e iniciar tratamiento secuencial con un alo-TCH HLA idéntico.

Tratamiento secuencial con trasplante de células hematopoyéticas

En el día 22 del tratamiento, se inició el esquema de acondicionamiento con venetoclax 400 mg/día (días -7 al -1), ciclofosfamida 350 mg/m²/día (días -7 al -5), fludarabina (días -7 al -5) y busulfán oral 10 mg/kg dividido en tres días (días -4 al -2), con descanso el día -1. El día 0 se infundieron un millón de células CD34+/kg de peso y un millón más en el día +1. La profilaxis de injerto contra huésped se hizo con

ciclofosfamida 50 mg/kg en el día +3 y 50 mg/kg en el día +4.

Durante la fase de citopenias postrasplante, el paciente requirió soporte transfusional con dos aféresis plaquetarias y un paquete globular sin radiar. La profilaxis durante las citopenias consistió en aciclovir 400 mg vía oral cada 24 horas, fluconazol 100 mg vía oral cada 24 horas y levofloxacin 500 mg vía oral cada 24 horas.

En el día +10 postrasplante, el paciente cursó con mucositis grado 1, fiebre y neutropenia, por lo que requirió tratamiento antibiótico con meropenem y vancomicina, con mejoría en las primeras 24 horas. El prendimiento de neutrófilos (más de 500 neutrófilos) y plaquetas (más de 30 mil plaquetas) fue en el día +13.

Evolución postrasplante

En la actualidad el paciente cursa el día +90 postrasplante, con enfermedad mínima residual negativa medida por citometría de siguiente generación, quimerismo del 100% y biometría hemática normal; en términos clínicos, con injerto contra huésped agudo grado II en tratamiento con esteroide e ibrutinib. Como mantenimiento postrasplante el paciente recibe dosis bajas de venetoclax (50 mg/día).

DISCUSIÓN

En la práctica diaria, los pacientes resistentes al tratamiento de inducción a la remisión en segunda línea de tratamiento representan un reto. Este caso estaba catalogado como leucemia linfoblástica aguda B común Ph- en recaída, con la traslocación en 87% de las células en interfase para t(1;19), que codifica para la proteína de fusión PBX1-TCF3 (EA2), cuyo significado clínico es la asociación con leucemia linfoblástica aguda pre-B que expresa CD10+ e inmunoglobulina citoplasmática, además de mal pronóstico, a

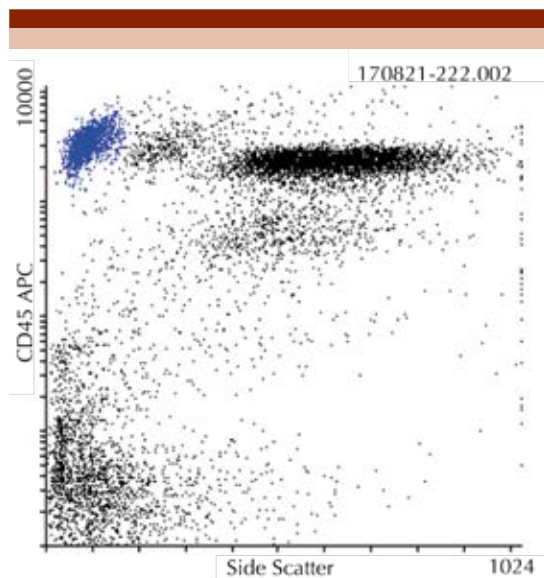


Figura 3. Inmunofenotipo al día 21 con blinatumomab y al día 11 con venetoclax que demuestra 0% de blastos linfoides.

pesar de su asociación con estudios que indican su amplia susceptibilidad a la quimioterapia en estudios *in vitro*. Además, esta traslocación se asocia con leucocitosis significativa. Esta clona leucémica también mostró delección del 9p21 en 88% de las células en interfase, esta delección se ha asociado con manifestación clínica de leucocitosis alta y mayor expresión de leucemia "linfomatoso", como el caso del paciente, porque uno de los principales síntomas fue el dolor abdominal asociado con la hepato y esplenomegalia; durante la recaída, no se corroboraron cuentas elevadas de leucocitos. Como lo indica la bibliografía, el paciente no mostró reducción en la cuenta de blastos posterior a la quimioterapia, lo descrito es que sólo 18 a 44% de los pacientes logra entrar en remisión durante la recaída cuando son sometidos al tratamiento con quimioterapia convencional, incluso, cuando se llega a lograr la remisión, habitualmente es de corta duración.⁶ Los reportes indican mediana de supervivencia global de dos a seis meses en los pacientes que recaen y sólo 10% de los pacientes logra supervivencia de tres a cinco años.⁶ Ante este panorama se tomó la determinación de dar tratamiento con blinatumomab en monoterapia, porque actualmente es el medicamento que logra mejores resultados cuando se compara con la quimioterapia convencional, en un estudio fase III la enfermedad mínima residual alcanzada con blinatumomab fue de 76 vs 48% en el grupo de quimioterapia, con mediana de duración de la remisión de 7.3 vs 4.6 meses en el grupo de quimioterapia.⁶ En este estudio, 24% de los pacientes fueron trasplantados, de los que sólo 14% de los pacientes no recibió ningún otro tratamiento antes del trasplante. El paciente permaneció con enfermedad posterior a 10 días de tratamiento con blinatumomab, si bien el esquema de cada ciclo de blinatumomab es de 28 días, la medición temprana tenía la intención de valorar la eficacia del medicamento debido a que el paciente continuaba con hepatomegalia

dolorosa, debido a que no se identificó reducción en la cuenta de blastos, se decidió agregar venetoclax con base en los estudios en los que se demostró actividad antileucémica. Con esta combinación no hay reportes de eficacia en este momento, lo que está reportado en la bibliografía es que durante los estudios de blinatumomab en monoterapia la remisión se logró en 43.9% de los pacientes en recaída vs 24 % con quimioterapia convencional y la supervivencia global fue de 7.7 meses mayor respecto a la quimioterapia. Este caso ejemplifica cómo la modificación de un esquema tradicional de quimioterapia ante una enfermedad en recaída y resistente a tratamiento puede proporcionar un puente para que el paciente llegue a recibir un alo-TCH en mejores condiciones clínicas, con lo que aumenta la posibilidad de éxito.

Notificación de conflicto de intereses: El Dr. Miguel Herrera Rojas es empleado de Johnson and Johnson.

REFERENCIAS

1. Rytting ME, Jabbour EJ, O'Brien SM, Kantarjian HM. Acute lymphoblastic leukemia in adolescents and young adults. *Cancer* 2017 Jul 1;123(13):2398-2403.
2. Bassan R, Spinelli O, Oldani E, et al. Improved risk classification for risk-specific therapy based on the molecular study of minimal residual disease (MRD) in adult acute lymphoblastic leukemia (ALL). *Blood* 2009;113:4153-4162.
3. Frost BM, Forestier E, Gustafsson G, et al. Translocation t(1;19) is related to low cellular drug resistance in childhood acute lymphoblastic leukaemia. *Leukemia* 2005;19:165-169.
4. El Gendi HM, Aziz Khattab D, Mostafa Hamed G, Fathey M, et al. FISH analysis of 9p21 deletion in Egyptian childhood acute lymphoblastic leukemia patients: Relation to prognosis and disease outcome. *JMSCR* 2017;5(1):15277-15285.
5. Lin Khaw S, Suryani S, Evans K, et al. Venetoclax responses of pediatric ALL xenografts reveal MLLr ALL sensitivity, but overall requirement to target both BCL2 and BCLXL. *Blood* 2016 Sep 8;128(10):1382-1395.
6. Kantarjian H, Stein A, Gökbüget N, et al. Blinatumomab versus chemotherapy for advanced acute lymphoblastic leukemia. *N Engl J Med* 2017;376:836-847.